

Radiofrequência pulsada com multiagulhas: uma proposta terapêutica em rugas, flacidez e pigmentação periorbital

Artigo Original

Pulsed radiofrequency with multineedles: a therapeutic proposal for wrinkles, sagging, and periorbital pigmentation

DOI: <http://dx.doi.org/10.5935/scd1984-8773.20157303>

RESUMO

Introdução: A subunidade periorbital é uma das primeiras regiões a apresentar sinais de envelhecimento, resultando em flacidez, rugas e pigmentação. Procedimentos cirúrgicos e não cirúrgicos ambulatoriais formam uma importante base para o rejuvenescimento dessa região, incluindo peelings químicos, lasers, neurotoxinas e preenchimento.

Objetivo: O objetivo deste estudo clínico retrospectivo foi avaliar a eficácia da radiofrequência por microagulhas no rejuvenescimento da região periorbitária.

Métodos: Estudo retrospectivo da segurança e efetividade da técnica mediante avaliação dos resultados por aplicação de questionário de satisfação aos pacientes e julgamento dos resultados clínicos por dermatologistas independentes.

Resultados: Foram avaliados 19 pacientes com idade entre 42 e 67 anos, submetidos à técnica, 100% dos quais relataram satisfação com os resultados, enquanto na avaliação comparativa das fotografias por dois dermatologistas independentes o índice de melhora foi de: 50% em quatro pacientes, 75% em oito pacientes e 100% em sete pacientes. A hiperpigmentação pós-inflamatória foi observada de dez a 15 dias após o tratamento em 11 pacientes, tendo sido revertida após tratamento clínico.

Conclusão: Esse novo procedimento se apresenta como alternativa ao tratamento do envelhecimento periorbital.

Palavras-chave: pigmentação; pálpebras; tratamento por radiofrequência pulsada; rejuvenescimento

ABSTRACT

Introduction: The periorbital subunit is one of the first regions to present signs of aging, resulting in sagging, wrinkles, and pigmentation. Surgical and non-surgical ambulatory procedures, including chemical peels, lasers, neurotoxins, and cutaneous filling, form an important basis for the rejuvenation of this region.

Objective: The objective of this retrospective clinical study was to evaluate the effectiveness of micro-needling assisted radiofrequency for rejuvenating the periorbital region.

Methods: Retrospective study of the technique's safety and effectiveness through the evaluation of the results with the application of a satisfaction questionnaire to patients and of the analysis of clinical outcomes by independent dermatologists.

Results: Nineteen patients aged between 42 and 67 years who underwent the technique were evaluated. One hundred percent of the patients reported satisfaction with the results, whereas in the comparative evaluation of the photographs carried out by two independent dermatologists the rate of improvement was 50% in 4 patients, 75% in 8 patients, and 100% in 7 patients. Post-inflammatory hyperpigmentation was observed 10 to 15 days after the treatment in 11 patients, though it was reversed after clinical treatment.

Conclusion: This new procedure emerges as an alternative treatment for periorbital aging.

Keywords: pigmentation; eyelids; pulsed radiofrequency treatment; rejuvenation

Autores:

Emerson de Andrade Lima¹

¹ Coordenador da Dermatologia da Santa Casa de Misericórdia do Recife – Recife (PE), Brasil.

Correspondência para:

Emerson de Andrade Lima
Praça Professor Fleming 35/1201 – Jaqueira
52050-180 – Recife – PE

E-mail: emersonderma@terra.com.br

Data de recebimento: 15/08/2015

Data de aprovação: 30/08/2015

Trabalho realizado na Santa Casa de Misericórdia do Recife – Recife (PE), Brasil.

Suporte Financeiro: Nenhum

Conflito de Interesses: Nenhum

INTRODUÇÃO

O envelhecimento da região periorbital é estabelecido pela destruição da delicada arquitetura de componentes cutâneos, associada à senescência da estrutura óssea, muscular e ligamentar, resultando em flacidez, sobras de pele, rugas dinâmicas e estáticas, evidenciação de bolsas de gordura e hiperpigmentação.

Alternativas cirúrgicas e não cirúrgicas se apresentam para restaurar os danos sofridos por essa região, isoladamente ou em associação, respeitando a diversidade de sinais inestéticos e progressivos.¹⁻³ Técnicas como blefaroplastia cirúrgica e química, preenchimento com ácido hialurônico, aplicação de toxina botulínica e lasers são frequentemente utilizadas com esse fim. Recentemente, a eletrocoagulação por radiofrequência para rejuvenescimento da pálpebra inferior foi sugerida por Coimbra,⁴ que relatou a redução da flacidez e melhoria das ríides dessa região, seguindo uma determinada sequência.

Com base nesse relato, iniciou-se uma investigação de parâmetros e instrumental utilizados, para obtenção de resultados reproduzíveis. Para a abordagem da região periorbital, foi desenvolvida uma metodologia de uso para um aparelho de radiofrequência, além de eletrodos construídos especificamente para esse fim, denominada radiofrequência pulsada com multiagulhas (RPM).

Radiofrequência pulsada com multiagulhas (RPM)

A utilização de energia fracionada randômica de alta frequência disparada sobre a pele resulta em regeneração dérmica na interface papilar-reticular, por meio da estimulação de fibroblastos com consequente síntese de fibras colágenas e fibras elásticas, bem como regeneração epidérmica gerada pela migração de queratinócitos.

Propõe-se aqui uma abordagem inovadora para o rejuvenescimento cutâneo, com base na energia subablativa, através de eletrodos com várias agulhas, conectados a um aparelho de radioeletrocirurgia.

Essa técnica, realizada de forma precisa e pontuada, não compromete o tecido adjacente aos micropontos vaporizados e provoca significativo impacto tecidual, viabilizando, assim, o estímulo para o novo colágeno.

Os eletrodos que contêm as agulhas são denominados Lima 2, Lima 4 e Lima 8 (Figura 1), com nomenclatura referenciada ao autor. São constituídos respectivamente de duas, quatro ou oito agulhas de tungstênio, com diâmetro de 200 milésimos de milímetro, peso e comprimento idênticos e dispostas paralelamente, com o objetivo de atingir o mesmo plano de profundidade. Com comprimento de 1,5mm, essas agulhas ultrapassam a epiderme e atuam na derme, estimulando contração e renovação do colágeno (Figura 2).

O objetivo deste estudo clínico retrospectivo foi avaliar a eficácia da RPM no rejuvenescimento da região periorbitária.

MÉTODOS

Foram avaliados os prontuários de 12 mulheres e sete homens com envelhecimento da região periorbitária, tratados com a RPM, executada ambulatorialmente pelo mesmo médico,




FIGURA 1: Eletrodos Lima 2,4 e 8

entre janeiro e julho de 2015. A documentação fotográfica foi realizada com a mesma câmera digital em condições ambientais idênticas, imediatamente antes e um mês após intervenção única. O estudo foi realizado segundo os critérios éticos da declaração de Helsinki.

Após a antissepsia com clorexidine 1%, procedeu-se à infiltração da região palpebral superior e inferior com lidocaína 2% sem vasoconstrictor, na área a ser abordada. Para a aplicação da RPM, foi utilizado o aparelho FRAXX® (Loktal Medical Electronics, Sao Paulo, Brasil – Anvisa nº 10362610008) no modo *single pulse* e parâmetros guiados pela experiência de 12 meses de investigação. Os pacientes desse grupo foram tratados com o aparelho em CUT, com potência 30 e Active em 30ms, utilizando-se o eletrodo Lima 8. Foi executada apenas uma passada, evitando-se *overlap*. Foram obedecidos os limites externos da unidade estética palpebral. Na pálpebra superior o procedimento foi realizado até o sulco palpebral, e na pálpebra inferior até 2mm do bordo ciliar.

Após o procedimento os pacientes receberam curativo com esparadrapo microporado, removido no dia seguinte. Para o período pós-operatório, orientou-se o uso de regenerador cutâneo (Ciclapast baume® La Roche Posay, Rio de Janeiro, Brasil) duas vezes ao dia e filtro solar industrializado com FPS 60.

A avaliação dos resultados foi feita a partir da aplicação de questionários de satisfação aos pacientes e julgamento dos resultados clínicos por dermatologistas independentes.

O questionário de autoavaliação aos pacientes incluiu perguntas quanto ao grau de satisfação com o procedimento medido pelas categorias ruim, razoável, bom e muito bom.

As fotos de antes e 30 dias após a intervenção foram avaliadas por dois dermatologistas independentes ao estudo, que consideraram a seguinte escala: regular (para 25% de melhora), bom (para 50% de melhora), muito bom (para 75% de melhora) e excelente (para 100% de melhora).

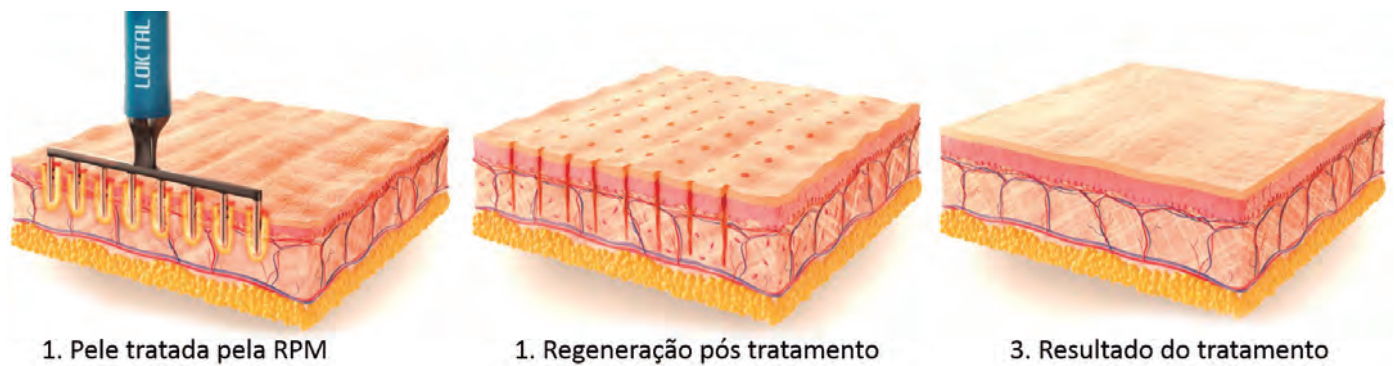


FIGURA 2: Esquemas da aplicação, regeneração e resultado da RPM

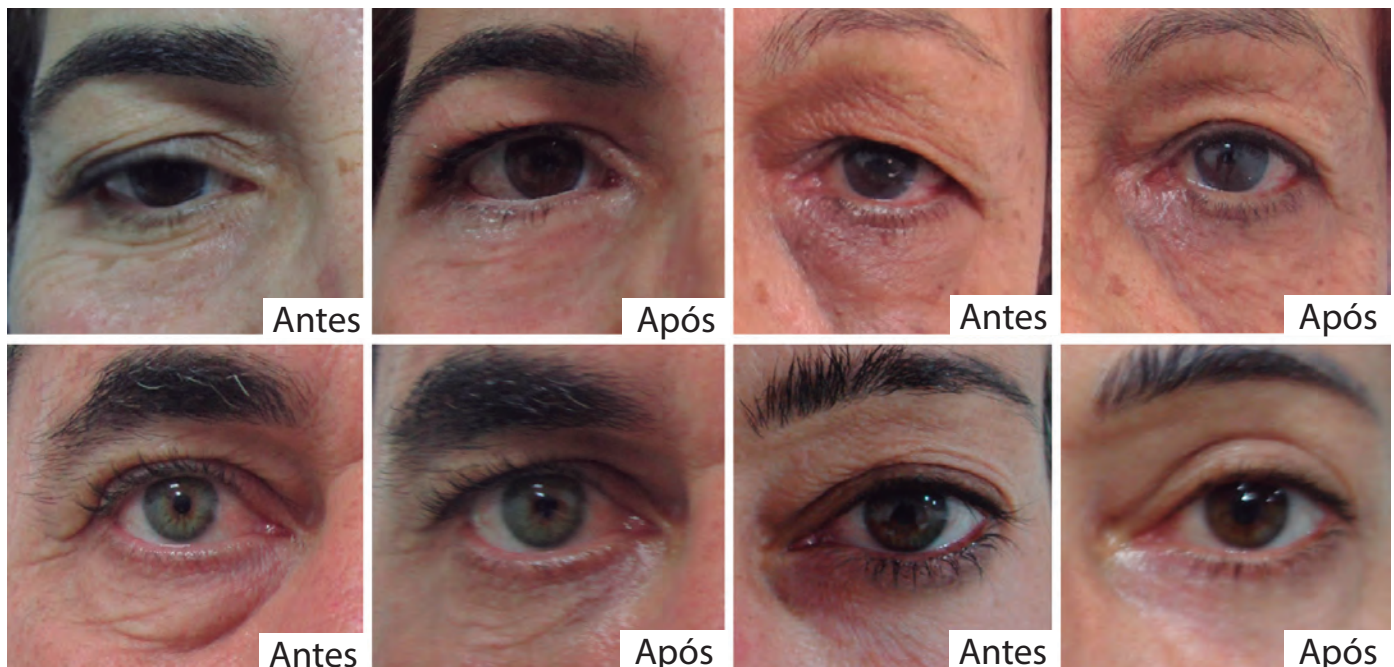


Figura 3: Aspecto da região periorbitária antes e 30 dias após um tratamento com RPM

RESULTADOS

Doze mulheres e sete homens, entre 42 e 67 anos, foram avaliados, provenientes da clínica privada do autor e do Ambulatório de Cosmiatria da Santa Casa de Misericórdia do Recife. O fototipo dos pacientes variou de II a IV segundo classificação de Fitzpatrick.

A totalidade dos pacientes relatou satisfação com os resultados, apontando no questionário os itens bom e muito bom, segundo as perguntas propostas.

Na avaliação comparativa das fotografias dos períodos prévio e após procedimento, realizada por dois dermatologistas independentes, o índice de melhora foi de: 50% = bom em quatro pacientes, 75% = muito bom em oito pacientes e 100% = excelente em sete pacientes (Figura 3).

A dor durante o tratamento foi considerada tolerável, observando-se regeneração tecidual entre cinco e sete dias, com

retorno às atividades laborativas, após a redução significativa do edema e hematomas resultantes da anestesia infiltrativa. Não se observaram nesse grupo infecções, acromias, ectrópio ou cicatrizes inestéticas.

A hiperpigmentação pós-inflamatória de grau leve a moderado foi observada após período de dez a 15 dias do tratamento em 11 dos 19 pacientes, tendo sido resolvida no prazo de 20 a 30 dias com a utilização de formulações clareadoras.

DISCUSSÃO

O envelhecimento da região periorbital é queixa frequente entre os pacientes que buscam melhorar a aparência.^{5,6} Procedimentos minimamente invasivos, como preenchimento com ácido hialurônico, aplicação da toxina botulínica, uso de laser com potencial clareador e rejuvenescedor, apresentam suas

limitações, principalmente quando se evidenciam sobra de pele, flacidez e rugas estáticas.^{5,7} A correção cirúrgica da sobra de pele muitas vezes não é bem aceita pelos pacientes, principalmente pelos mais jovens. Nos casos em que nos deparamos com sobra de pele modesta, flacidez e rugas, a utilização de um método que favoreça a substituição do colágeno danificado pelo fotodano por novo colágeno parece melhorar de forma substancial a aparência dessa região.⁴

Propomos para esse fim a utilização da RPM, metodologia desenvolvida e estudada minuciosamente no último ano, utilizando eletrodos específicos, com base em resultados observados nos últimos quatro anos utilizando eletrodos já disponíveis. Os dados apresentados neste artigo nos permitem sugerir que:

1. A RPM é proposta terapêutica promissora para o rejuvenescimento periorbital, principalmente quando não há indicação ou desejo de cirurgia convencional e quando a pele fina, flácida e enrugada é a queixa mais marcante.

2. Os resultados obtidos são passíveis de ser reproduzidos utilizando a metodologia e os eletrodos descritos neste artigo.

3. O rápido retorno às atividades e os poucos efeitos adversos observados no grupo avaliado estimularam o autor a recomendar a inclusão dessa nova proposta no amplo arsenal terapêutico já disponível para intervenções nessa região.

Sugerimos a avaliação da técnica em outros grupos para confirmar os resultados e as conclusões aqui apresentadas. ●

REFERÊNCIAS

1. Fathi R, Pfeiffer M, Tsoukas M. Minimally invasive eyelid care in dermatology: Medical, laser, and cosmetic therapies. *Clin Dermatol*. 2015; 33(2): 207–16.
2. Fioramonti P, Fallico N, Parisi P, Scuderi N. Periorbital area rejuvenation using carbon dioxide therapy. *J Cosmet Dermatol*. 2012;11(3):223-8.
3. Bagatin E, Hassun K, Talarico S. Revisão sistemática sobre peelings. *Surg Cosmet Dermatol*. 2009;1(1):37-46.
4. Coimbra D. Eletrocoagulação fracionada para o rejuvenescimento da região orbital inferior. *Surg Cosmet Dermatol*. 2010;2(3):233-6.
5. Bravo BS, Rocha CR, Bastos JT, Silva PM. Comprehensive Treatment of Periorbital Region with Hyaluronic Acid. *J Clin Aesthet Dermatol*. 2015;8(6):30-5.
6. Fathi, Pfeiffer ML, Tsoukas M. Minimally invasive eyelid care in dermatology: Medical, laser, and cosmetic therapies. *Clin Dermatol*. 2015;33(2):207-16
7. Krueger N, Levy H, Sadick NS. Safety and efficacy of a new device combining radiofrequency and low-frequency pulsed electromagnetic fields for the treatment of facial rhytides. *J Drugs Dermatol*. 2012;11(11):1306-9.