

# Nova opção terapêutica na síndrome geniturinária da menopausa: estudo piloto utilizando radiofrequência fracionada microablativa

New therapeutic option in genitourinary syndrome of menopause: pilot study using microablative fractional radiofrequency

Márcia Farina Kamilos<sup>1</sup>, Celso Luiz Borrelli<sup>1</sup>

## RESUMO

**Objetivo:** Avaliar resposta clínica de pacientes com sintomas da síndrome geniturinária da menopausa após aplicação de radiofrequência fracionada microablativa na vagina e no introito vaginal. **Métodos:** Quatorze pacientes com sintomas de síndrome geniturinária da menopausa foram submetidas a três aplicações de radiofrequência fracionada microablativa com intervalo de 30 dias, utilizando aparelho Wavetronic 6000HF-FRAXX e eletrodo vaginal fracionado. Foram aplicados os questionários *World Health Organization Quality of Life* (para avaliar qualidade de vida), *Female Sexual Function Index* e *Quality of Life Adapted Questionnaire in the Domain of Sexual Satisfaction* (para verificar função sexual e satisfação) antes e depois das aplicações (30 a 60 dias após último procedimento), além do questionário de satisfação após procedimento. **Resultados:** Na qualidade de vida, houve aumento na média em geral, com significância estatística apenas no quesito saúde. No domínio sexual, houve melhora significativa em quase todas as dimensões. Todas as pacientes cessaram o uso de lubrificante na relação sexual após o tratamento. No questionário de satisfação após tratamento, a maioria se sentiu curada ou muito melhor (29 e 64%, respectivamente; total de 92,6%) e estava muito satisfeita ou satisfeita (43 e 57%, respectivamente; total de 100%). A única paciente que relatou pouca melhora tinha história de 18 anos de pós-menopausa e era virgem de tratamento. **Conclusão:** Radiofrequência fracionada microablativa foi efetiva em tratar sintomas de ressecamento vaginal e dispareunia, e eliminou o uso de lubrificante vaginal durante o período observado. Por se tratar de estudo piloto com pequena quantidade de pacientes, mais estudos são necessários para corroborar estes achados e avaliar os

efeitos a longo prazo da radiofrequência fracionada microablativa no tecido vaginal.

**Descritores:** Atrofia; Vagina/patologia; Vulva/patologia; Dispareunia; Ondas de rádio; Lasers; Doenças urogenitais femininas

## ABSTRACT

**Objective:** To evaluate the clinical response of patients with symptoms of genitourinary syndrome of menopause after application of microablative fractional radiofrequency in the vagina and vaginal introitus. **Methods:** Fourteen patients with symptoms of genitourinary syndrome of menopause underwent three applications of microablative fractional radiofrequency with a 30-day interval, using the Wavetronic 6000HF-FRAXX device and a fractional vaginal electrode. The questionnaires *World Health Organization Quality of Life* (for quality of life evaluation), *Female Sexual Function Index* and *Quality of Life Adapted Questionnaire in the Domain of Sexual Satisfaction* (for sexual function and satisfaction evaluation) were administered before and after the applications (30 to 60 days after the last procedure), in addition to the satisfaction questionnaire after procedure. **Results:** There was an increase in almost all dimensions on average in quality of life, with statistical significance only in the health domain. There was a significant improvement in the sexual domains in almost all dimensions. All patients stopped using lubricant during intercourse after treatment. In the satisfaction questionnaire after treatment, we observed that the vast majority felt cured or much better (29% and 64%, respectively, total of 92.6%) and were very satisfied or satisfied (43 and 57%, respectively, total of 100%).

<sup>1</sup> Hospital Heliópolis, São Paulo, SP, Brasil.

Autor correspondente: Márcia Farina Kamilos – Alameda São Roque, 230 – Parque Petrópolis – CEP: 07600-000 – São Paulo, SP, Brasil – Tel.: (5511) 4485-2069 – E-mail: mfkamilos@terra.com.br

Data de submissão: 18/3/2017 – Data de aceite: 23/8/2017

Conflitos de interesse: não há.

DOI: 10.1590/S1679-45082017AO4051



The only patient who reported little improvement had an 18-year postmenopausal history and was treatment naïve. **Conclusion:** Microablative fractional radiofrequency was effective in treating symptoms of vaginal dryness and dyspareunia, and eliminated the use of vaginal lubricant during the period observed. Since this is a pilot study with a small number of patients, further studies are required to corroborate our findings and evaluate the long-term effects of microablative fractional radiofrequency on the vaginal tissue.

**Keywords:** Atrophy; Vagina/pathology; Vulva/pathology; Dyspareunia; Radio waves; Lasers; Female urogenital diseases

## INTRODUÇÃO

O termo “atrofia vulvovaginal” (AVV) é usado frequentemente para descrever sintomas que resultam da diminuição do estrogênio e outros esteroides sexuais, comuns na síndrome climatérica, e que incluem alterações na vulva, vagina, uretra e bexiga. Por outro lado, o termo “síndrome geniturinária da menopausa” (SGM) vem ganhando notoriedade desde 2012, quando o conselho da *International Society for the Study of Women’s Sexual Health* (ISSWSH) e o conselho administrativo da *North American Menopause Society* (NAMS) reconheceram a necessidade de revisar a terminologia para AVV, considerando os sintomas geniturinários durante o período pós-menopausa.<sup>(1,2)</sup>

Desta forma, a SGM pode incluir diversos sintomas genitais, como secura vaginal e no vestíbulo vulvar, ardor, desconforto e irritação vulvovaginal, além de sintomas sexuais, como falta de lubrificação e dispareunia, levando a dificuldades durante relações sexuais. Há ainda sintomas urinários, como urgência, aumento de frequência (polaciúria), disúria e infecções urinárias recorrentes.<sup>(3)</sup>

O hipoestrogenismo pode ocorrer em outras situações, como menopausa cirúrgica, uso de agonistas do hormônio liberador das gonadotrofinas (GnRH) – por exemplo, no tratamento de endometriose ou leiomioma – e amenorreia hipotalâmica devido ao excesso de exercício e distúrbios alimentares. Além disso, a SGM pode ocorrer em condições que afetam a produção de estrogênio ovariano ou causam dano ao epitélio vaginal, ao suprimento vascular e à anatomia vaginal, como cirurgias, quimioterapia e radioterapia.<sup>(1-4)</sup>

Clinicamente, o epitélio genital se torna mais fino, pálido e seco, e pode causar restrição e encurtamento vaginal. A mucosa pode ficar menos elástica, com perda gradual de rugosidade e alterações na microbiota vaginal, além da diminuição no fluxo sanguíneo. Em casos de atrofia severa, a superfície do vestíbulo e a vagina podem se tornar friáveis, com petéquias e ulcerações; sangrar com facilidade; e até apresentar estenose e afunilamento dos fórnices vaginais. O desconforto associa-

do à AVV pode ter um impacto significativo na saúde em geral e na qualidade de vida, mas pacientes sem atividade sexual podem passar por este período sem apresentar a maioria dos sintomas mencionados.<sup>(1-7)</sup>

O hipoestrogenismo afeta a estrutura normal e a função dos tecidos genitais, contribuindo, em grande parte, para a perda de elasticidade da mucosa, e induzindo a fusão e hialinização de fibras colágenas, e a fragmentação de fibras de elastina. Há diminuição na hidratação da mucosa vaginal na camada dérmica, com redução de mucopolissacarídeos e ácido hialurônico intercelular, o que gera um epitélio estratificado fino com apenas as camadas basal e parabasal.<sup>(3,7-10)</sup>

A recomendação para o tratamento inicial de SGM sintomática é uso de lubrificantes e hidratantes vaginais de longa duração. Em casos de AVV moderada a grave, ou nas leves que não respondem à terapia com hidratantes, o tratamento padrão é feito com reposição local de estrogênio em doses baixas. A reposição sistêmica nem sempre é acompanhada de melhora significativa dos sintomas de secura vaginal, sendo o tratamento tópico com estrogênio vaginal (creme ou anel) o mais indicado.<sup>(2,3,9,10)</sup>

Abordagens não farmacológicas são benéficas principalmente em mulheres com contraindicações ao uso de hormônios, ou que preferem não utilizá-los. Porém, podem ser usadas também como terapia adjuvante ou substituta para qualquer paciente.<sup>(7,8)</sup>

Métodos físicos, como laser e radiofrequência (RF) nas formas não ablativa, ablativa e microablativa, têm sido usados para o rejuvenescimento da pele do rosto, pescoço e corpo. O laser fracionado também é usado na mucosa vaginal para promover a neocolagênese e a neoeLASTOGÊNESE. Estudos com avaliação clínica, histopatologia, microscopia eletrônica e imuno-histoquímica obtiveram resultados satisfatórios dos efeitos de laser e RF no processo regenerativo da pele. Recentemente, alguns estudos apresentaram bons resultados dos efeitos do laser na mucosa vaginal.<sup>(8,11-17)</sup>

Com as tecnologias de RF e laser, observou-se redução no período de recuperação, em comparação à ablação tradicional, apesar da necessidade de reaplicação em alguns casos, para se obter o mesmo resultado. No entanto, houve menor índice de complicações, e melhorias clínicas mais persistentes e consistentes do que os métodos não ablativos.<sup>(11-24)</sup>

A RF é feita por corte e/ou coagulação de tecidos biológicos, por meio de corrente alternada de alta frequência, que instantaneamente eleva a temperatura celular até 100°C, levando à expansão e à ruptura da membrana celular. Este fenômeno é conhecido como vaporização e é semelhante à ação do laser.

Os equipamentos de eletrocirurgia convencional amplificam a corrente elétrica alternada de 60 ciclos/segundo (60Hertz), possibilitando seu funcionamento em 500.000 (500KHz) a 1.500.000 ciclos/segundo (1,5MHz). Ao atingir a frequência de 4.000.000 ciclos/segundo (4MHz), obtém-se a frequência de rádio FM – daí o nome eletrocirurgia por RF. Esta tecnologia, assim como a tecnologia de laser, tem bons efeitos em tecidos biológicos – o processo é delicado, sem causar traumas e com precisão de cortes e coagulação por meio da energia eletromagnética na frequência em megahertz (MHz).<sup>(13)</sup>

O fracionamento energético consiste na distribuição de energia em pontos equidistantes, produzindo colunas microscópicas de lesões térmicas na epiderme e na derme superior, que resultam em colunas microscópicas de tecido tratado, intercaladas com áreas de pele não tratada, o que permite uma reepitelização mais rápida.<sup>(13)</sup>

Com base no uso de RF fracionada na pele, e na aplicação de laser fracionado em dermatologia e na região genital, nosso objetivo era estudar os efeitos da radiofrequência fracionada microablativa (RFFMA) com uma técnica inovadora de aplicação vaginal em pacientes com SGM, avaliando os benefícios relativos ao alívio dos sintomas e a duração dos efeitos para assim sugerir tal técnica como nova opção de tratamento. Um eletrodo vaginal fracionado acoplado ao acessório FRAXX do aparelho Wavetronic 6000 foi desenvolvido para aplicações vulvovaginais.

## OBJETIVO

Avaliar a resposta clínica de pacientes com sintomas de síndrome geniturinária da menopausa após aplicação de radiofrequência fracionada microablativa na vagina e em seu introito.

## MÉTODOS

Trata-se de estudo piloto prospectivo realizado no Departamento de Ginecologia do Hospital Heliópolis, entre setembro de 2016 e setembro de 2017. Foram selecionadas 15 pacientes com queixas relacionadas à SGM, que consentiram o tratamento com radiofrequência fracionada microablativa (RFFMA) como terapia alternativa. Uma das pacientes interrompeu o tratamento após a primeira aplicação por motivos pessoais.

Adotaram-se os seguintes critérios de inclusão: pacientes com sintomas de SGM; queixas vaginais, vulvares e/ou urinárias; perimenopausa; menopausa cirúrgica; outros tipos de hipoestrogenia (exceto resultante de quimio ou radioterapia); e exame citológico cervical

negativo para neoplasia dentro do período de rotina recomendado pelo Ministério da Saúde. Os critérios de exclusão estabelecidos foram: uso de terapia hormonal (sistêmica ou tópica) ou uso de hidratantes de longa duração nos 60 dias anteriores à avaliação inicial; pacientes com infecções genitais ativas ou recorrentes (por exemplo herpes genital e candidíase); portadoras do vírus da imunodeficiência humana; infecção recorrente do trato urinário; pacientes submetidas a braquiterapia ou radioterapia pélvicas; e cirurgia pélvica reconstrutiva. Outras doenças crônicas, como diabetes, hipertensão arterial e trombose venosa profunda não foram consideradas critérios para exclusão.

Após coletar a anamnese e realizar o exame físico, as pacientes foram selecionadas e instruídas com relação ao procedimento; após assinarem o Termo de Consentimento Livre e Esclarecido e a autorização para registro fotográfico, responderam os seguintes questionários: versão breve do *World Health Organization Quality of Life (WHOQoL-BREF)*, com 26 itens que avalia a qualidade de vida em geral por meio dos itens saúde física, saúde psicológica, relações sociais e meio ambiente; *Female Sexual Function Index (FSFI)* e *International Consultation on Incontinence Questionnaire – Vaginal Symptoms (ICIQ-VS)*, que é parte do *Quality of Life Adapted Questionnaire in the Domain of Sexual Satisfaction*.

Foi informado às pacientes que 30 a 60 dias após a última aplicação de RFFMA, os três questionários seriam aplicados novamente, além de um questionário sobre a satisfação após procedimento utilizando uma escala do tipo Likert. Exames físicos e novas avaliações poderiam ser realizados a cada 6 meses. O desfecho clínico foi avaliado por meio da análise dos questionários.

O estudo foi aprovado pelo Comitê de Ética em Pesquisa, sob protocolo 1769977, CAAE 58353416.2.0000.5449 e realizado de acordo com as diretrizes recomendadas pela Declaração de Helsinque de 2000, atualizada em 2008.

## Técnica de aplicação

Não foi necessário nenhum agente anestésico para o procedimento vaginal. No vestibulo e na abertura vaginal, foi aplicada lidocaína spray 10% 3 minutos antes do procedimento. Foi utilizado o aparelho Wavetronic 6000 Touch com o sistema Megapulse HF FRAXX (Loktal Medical Electronics, São Paulo, Brasil), equipado com circuito eletrônico de fracionamento de energia, conectado a uma caneta vaginal com 64 microagulhas de 200 $\mu$  de diâmetro e 1mm de comprimento, montadas em um suporte de teflon e divididas em uma

matriz de oito colunas, com oito agulhas cada (Figura 1). Ao pressionar-se o pedal de disparo, essas 64 agulhas não são energizadas simultaneamente – a liberação de energia é randomizada em colunas de oito agulhas em uma sequência predefinida, que não permite que duas colunas adjacentes disparem em sequência, prevenindo a soma térmica das colunas (controle de disparo fracionado exclusivo *Smart Shoot*).




Figura 1. Caneta vaginal com 64 microagulhas

Isso permite o resfriamento entre os pontos e a preservação de tecidos adjacentes aos pontos vaporizados, para que ocorram a neocolagênese e a neoelastogênese, por meio de estimulação fibroblástica. Cada disparo da caneta realiza 64 microablações na mucosa (Figuras 2 e 3).

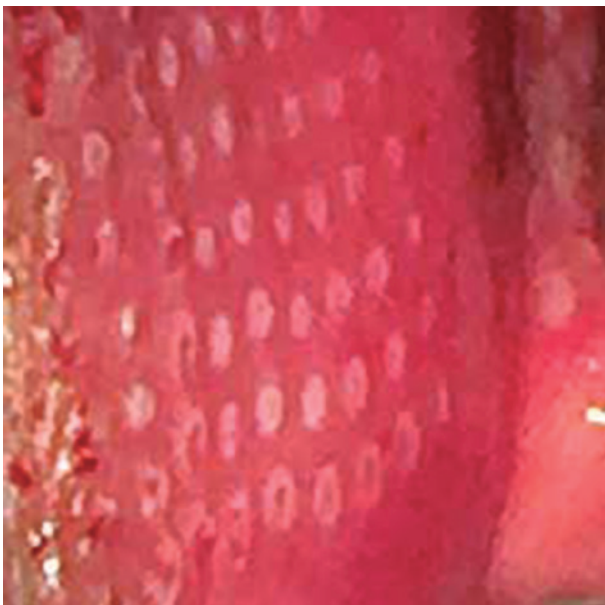

Figura 2. Microablações na mucosa do vestíbulo

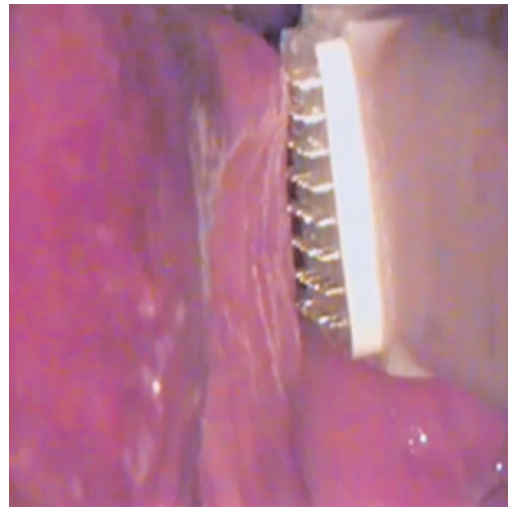


Figura 3. Eletrodo paralelo e encostando levemente na mucosa

### Aplicação na vagina/introito

Foram feitas três aplicações de RFFMA na vagina/introito vaginal, com intervalos de 28 a 40 dias. Foi utilizada a seguinte técnica: paciente na posição de litotomia, colocação do espécule vaginal descartável, antissepsia com clorexidina aquosa 0,2%, limpeza com solução salina estéril 0,9% para remover o conteúdo vaginal excedente com gaze. Foi realizada uma aplicação sequencial de RFFMA nas paredes vaginais sob visão direta, movendo-se o espécule quando necessário. No vestíbulo, a aplicação limitou-se ao introito vaginal, sem incluir clitóris, prepúcio do clitóris e lábios menores. O eletrodo foi sempre mantido paralelo, encostando levemente na mucosa a cada disparo. O tempo médio de procedimento foi de 15 a 20 minutos.

Para os cuidados pós-tratamento, recomendou-se o uso de solução de dexpanthenol 5% na abertura vaginal, duas a três vezes por dia, durante 2 a 5 dias, e interrupção de relações sexuais por 10 dias.

### Análise estatística

Os dados estão apresentados em média e desvio padrão, mediana ou percentagens. O nível de significância foi estabelecido em 0,05, correspondente a um intervalo de confiança de 95%. Foi utilizado o teste *t* de Student para amostras dependentes, e as diferenças significativas foram analisadas (valor de  $p < 0,05$ ).

### RESULTADOS

Foram monitoradas 14 pacientes, e a elas foram aplicados os questionários comparando os dois períodos – pré- e pós-tratamento. A principal queixa das pacientes

foram segura vaginal (100%), necessidade de lubrificantes em relações sexuais (86%), dispareunia (50%), urgência urinária (29%), incontinência urinária leve (29%), noctúria (29%), infecção do trato urinário após relação sexual (7%) e sangramento durante as relações sexuais (7%).

Por meio do WHOQoL, verificou-se aumento na média de quase todas as dimensões, porém com significância estatística apenas no domínio da saúde ( $p=0,0401$ ) (Tabela 1).

**Tabela 1.** Dimensões do *World Health Organization Quality of Life Questionnaire*\* em mulheres com sintomas de síndrome geniturinária da menopausa

Dimensões	Antes	Depois	Valor de p
Geral	67,9 (20,6)	76,8 (11,9)	0,1365
Saúde	64,3 (23,4)	71,4 (19,3)	0,0401
Físico	64,0 (11,0)	62,5 (10,2)	0,4807
Psicológico	70,2 (20,9)	78,9 (11,4)	0,0889
Relações sociais	66,7 (21,9)	78,0 (6,2)	0,0832
Meio ambiente	64,1 (20,9)	67,9 (13,2)	0,3852

Média e desvio padrão, teste t de Student; diferença significativa  $p<0,05$ .

\*Development of the World Health Organization WHOQOL-BREF quality of life assessment. The WHOQOL Group. Psychol Med. 1998;28(3):551-8.

Com relação ao FSFI, notamos melhora significativa no total geral ( $p=0,0065$ ) em quase todas as dimensões (desejo, excitação, lubrificação, satisfação e dor), exceto para excitação e orgasmo (Tabela 2).

**Tabela 2.** Dimensões do *Female Sexual Function Index*\* em mulheres com sintomas de síndrome geniturinária da menopausa

Dimensão	Antes	Depois	valor de p
Desejo	3,0 (1,0)	4,1 (0,6)	0,0019
Excitação	3,6 (1,4)	4,1 (1,4)	0,3934
Lubrificação	2,9 (1,4)	4,7 (1,6)	0,0010
Orgasmo	4,0 (1,5)	4,7 (1,7)	0,1106
Satisfação	3,9 (1,7)	5,3 (0,9)	0,0032
Dor	2,9 (1,7)	4,9 (1,8)	0,0071

Média e desvio padrão, teste t de Student; diferença significativa  $p<0,05$ .

\* Rosen R, Brown C, Heiman J, Leiblum S, Meston C, Shabsigh R, et al. The Female Sexual Function Index (FSFI): a multi-dimensional self-report instrument for the assessment of female sexual function. J Sex Marital Ther. 2000;26(2):191-208.

De acordo com o ICIQ-VS, houve melhora significativa em cinco questões, com significância estatística no total geral ( $p=0,0001$ ). Todas as pacientes pararam de usar lubrificantes durante relações após o tratamento (Tabela 3).

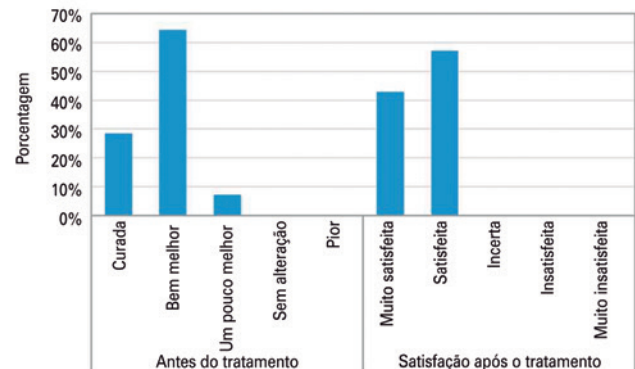
**Tabela 3.** Dimensões do *International Consultation on Incontinence Questionnaire – Vaginal Symptoms*\* em mulheres com sintomas de síndrome geniturinária da menopausa

Dimensão	Antes	Depois	Valor de p
Q1_ Dificuldade do coito vaginal	2,6 (1,2)	1,1 (1,3)	0,0024
Q2_ Desconforto ou dor na penetração vaginal	2,8 (1,5)	0,9 (1,3)	0,0020
Q3_ Prurido, ardor, irritação na vagina ou ao redor	1,2 (1,5)	0,3 (0,6)	0,0703
Q4_ Sua vagina está muito seca?	3,4 (0,9)	0,7 (0,8)	0,0001
Q5_ Satisfação com a aparência de sua vulva	1,1 (1,2)	0,5 (1,0)	0,3203
Q6_ Uso de lubrificante	2,6 (1,8)	0,4 (0,9)	0,0039
Q7_ Como os sintomas vaginais interfere em sua vida?	2,8 (0,9)	0,5 (0,8)	0,0001
Q8_ Satisfação com a vida sexual em geral	2,1 (1,7)	1,0 (0,8)	0,0845

Média e desvio padrão, teste t de Student; diferença significativa  $p<0,05$ .

\*Adaptado [com oito perguntas] de: Tamanini JT, Almeida FG, Girotti ME, Ricetto CL, Palma PC, Rios LA. The Portuguese validation of the International Consultation on Incontinence Questionnaire-Vaginal Symptoms (ICIQ-VS) for Brazilian women with pelvic organ prolapse. Int Urogynecol J Pelvic Floor Dysfunct. 2008;19(10):1385-91.

No questionário de satisfação sobre o período após o tratamento, observou-se que a maioria se sentia curada ou muito melhor (29% e 64%, respectivamente; total de 92,6%) e estava muito satisfeita ou satisfeita (43% e 57%, respectivamente; total de 100%). A única paciente que relatou pouca melhora estava na pós-menopausa há 18 anos e era virgem de tratamento (Figura 4).



Intervalo de confiança de 95%.

**Figura 4.** Respostas à pesquisa de satisfação

## DISCUSSÃO

Aproximadamente 40 a 50% das mulheres na menopausa fisiológica podem apresentar sinais e sintomas de SGM. O diagnóstico precoce e a intervenção ativa podem prevenir o aparecimento de atrofia moderadas e severas, além de sequelas. Terapias alternativas, associadas ou não a terapias hormonais locais, podem contribuir para uma abordagem mais completa e adequada para a situação de cada paciente.

Em um estudo sobre rejuvenescimento periorbital, utilizou-se com sucesso o mesmo aparelho, o Wavetronic HF FRAXX, versão 5000, calibrado em potência de 46W e tempo de corrente de 60ms. Este é o tempo ativo de corrente durante o qual a pele é exposta ao calor, correspondendo a 338mJ/ponto, para que a lesão seja similar à causada pelo laser CO<sub>2</sub> fracionado, considerando-se a quantidade suficiente de energia (345mJ) para um tratamento seguro.<sup>(13)</sup>

Considerando-se que este estudo foi feito na pele, que é queratinizada e oferece maior resistência à penetração de ondas eletromagnéticas do que a mucosa (não queratinizada), decidimos utilizar menos energia. O aparelho foi programado em potência de 45W e nível de tratamento de baixa energia, em 40ms – tempo de corrente em milissegundos de cada coluna de oito agulhas, correspondendo a 225mJ por ponto.

Em um estudo piloto de 2014, Salvatore et al. avaliaram 50 pacientes com SGM que não estavam satisfeitas com a terapia de estrógeno local e que receberam três aplicações de laser CO<sub>2</sub> em 12 semanas. Os sintomas foram avaliados antes e depois do procedimento, por meio dos questionários sobre qualidade de vida e função sexual. Os autores apontaram a efetividade do tratamento proposto com base na melhora significativa dos sintomas de SGM em pacientes pós-menopáusicas e sugeriram estudos futuros.<sup>(16)</sup>

No presente estudo piloto, cujo desenho é similar ao de Salvatore et al.,<sup>(16)</sup> utilizamos RFFMA em 15 pacientes com SGM e encontramos resultados análogos. Para nosso grupo de pacientes, a terapia mostrou-se muito efetiva, especialmente para o tratamento de secura vaginal e dispareunia, eliminando o uso de lubrificantes no período de seguimento.

Em outro importante estudo *ex vivo*, Salvatore et al. compararam os efeitos de laser CO<sub>2</sub> microablativo fracionado na mucosa vaginal de pacientes pós-menopáusicas utilizando análises histológicas por microscopia eletrônica ou de luz (coloração hematoxilina-eosina), antes e depois do tratamento. Os autores concluíram que, pela primeira vez, podia-se demonstrar que o laser CO<sub>2</sub> fracionado pode produzir a remodelação do tecido conjuntivo vaginal com reconstituição da mucosa vaginal.<sup>(8)</sup>

As limitações do presente estudo estão relacionadas ao tamanho limitado da amostra e à subjetividade das avaliações. Isto motivou a começar uma nova pesquisa para avaliar a remodelação histológica presumida da mucosa vaginal por meio de biópsias antes e depois do tratamento com três aplicações de RFFMA.

Como vantagens do uso de RFFMA na mucosa vaginal em comparação ao laser CO<sub>2</sub> fracionado, apontamos o fato de que a aplicação é feita sob visão direta e

com o uso de espéculo vaginal, facilitando o tratamento ao longo das paredes vaginais e prevenindo sobreposição de disparos. Além disto, o método é de fácil aprendizado e menos oneroso.

O procedimento apresentou bom índice de tolerância, com relatos ocasionais de desconforto leve. As pacientes se recuperaram rapidamente e as microablações desapareceram de 3 a 5 dias após a aplicação. Os efeitos adversos observados não foram significativos e nenhuma das participantes apresentou efeitos colaterais de longa duração ou permanentes após o procedimento. A maioria das pacientes relatou melhora dos sintomas de secura e dispareunia desde a primeira aplicação.

## CONCLUSÃO

A radiofrequência fracionada microablativa foi efetiva no tratamento de sintomas de secura vaginal e dispareunia, eliminando o uso de lubrificantes durante o período observado. Considerando-se que este é um estudo piloto com número limitado de pacientes, estudos futuros são necessários para corroborar nossos achados e avaliar os efeitos de longo prazo da radiofrequência fracionada microablativa no tecido vaginal.

## REFERÊNCIAS

1. Portman DJ, Gass ML; Vulvovaginal Atrophy Terminology Consensus Conference Panel. Genitourinary syndrome of menopause: new terminology for vulvovaginal atrophy from the International Society for the Study of Women's Sexual Health and The North American Menopause Society. *Menopause*. 2014;11(12):1063-8.
2. North American Menopause Society. The 2012 hormone therapy position statement of: The North American Menopause Society. *Menopause*. 2012; 19(3):257-71.
3. Management of symptomatic vulvovaginal atrophy: 2013 position statement of The North American Menopause Society. *Menopause*. 2013;20(9):888-902; quiz 903-4.
4. Bachmann G, Cheng RJ, Rovner E. Vulvovaginal complaints. In: Lobo RA, editor. *Treatment of the postmenopausal woman: basic and clinical aspects*. 3rd ed. Burlington, MA: Academic Press; 2007. p.263-70.
5. Gambacciani M, Levancini M, Cervigni M. Vaginal erbium laser: the second-generation thermotherapy for the genitourinary syndrome of menopause. *Climacteric*. 2015;18(5):757-63.
6. Nappi RE, Kokot-Kierepa M. vaginal health: insights, views & attitudes (VIVA) results from an international survey. *Climacteric*. 2012;15(1):36-44.
7. Levine KB, Williams RE, Hartmann KE. Vulvovaginal atrophy is strongly associated with female sexual dysfunction among sexually active postmenopausal women. *Menopause*. 2008;15(4 Pt 1):661-6.
8. Salvatore S, Leone Roberti Maggiore U, Athanasiou S, Origoni M, Candiani M, Calligaro A, et al. Histological study on the effects of microablativa fractional CO<sub>2</sub> laser on atrophic vaginal tissue: an ex vivo study. *Menopause*. 2015;22(8):845-9.
9. Palacios S. Managing urogenital atrophy. *Maturitas*. 2009;63(4):315-8. Review.
10. Archer DF. Efficacy and tolerability of local estrogen therapy for urogenital atrophy. *Menopause*. 2010;17(1):194-203. Review.
11. Carvalho GF, Silva RM, Mesquita Filho JJ, Meyer PF, Ronzio OA, Medeiros JO, et al. [Evaluation of the radiofrequency effects on connective tissue]. *Rev Bras Med*. 2011;68:10-25. Portuguese.

12. el-Domyati M, el-Ammawi TS, Medhat W, Moawad O, Brennan D, Mahoney MG, et al. Radiofrequency facial rejuvenation: evidence-based effect. *J Am Dermatol*. 2011;64(3):524-35.
13. Casabona G, Presti C, Manzini M, Machado Filho CD. Fractional ablative radiofrequency: a pilot study with twenty cases involving rejuvenation of the lower eyelid. *Surg Cosmet Dermatol*. 2014;6(1):50-5.
14. Tanzi EL, Alster TS. Single-pass carbon dioxide versus multiple-pass Er:YAG laser skin resurfacing: a comparison of postoperative wound healing and side-effect rates. *Dermatol Surg*. 2003;29(1):80-4.
15. Manstein D, Herron GS, Sink RK, Tanner H, Anderson RR. Fractional photothermolysis: a new concept for cutaneous remodeling using microscopic patterns of thermal injury. *Lasers Surg Med*. 2004;34(5):426-38.
16. Salvatore S, Maggiori URL, Origoni M, Parma M, Quaranta L, Sielo F, et al. Microablative fractional CO<sub>2</sub> laser improves dyspareunia related to vulvovaginal atrophy: a pilot study. *J Endometriosis and Pelvic Pain Disorders*. 2014;6(3):150-6
17. Patriota RC. [Study of erbium glass laser fractional non-ablative treatment of photoaging: clinical evaluation, histopathology, electron microscopy and immunohistochemistry] [tese]. São Paulo: Universidade de São Paulo; 2011.
18. Tierney EP, Hanke CW. Fractionated carbon dioxide laser treatment of photoaging: prospective study in 45 patients and review of the literature. *Dermatol Surg*. 2011; 37(9):1279-90. Review.
19. Salvatore S, Nappi RE, Zerbinati N, Calligaro A, Ferrero S, Origoni M, et al. A 12-week treatment with fractional CO<sub>2</sub> laser for vulvovaginal atrophy: a pilot study. *Climacteric*. 2014;17(4):363-9.
20. Salvatore S, Nappi RE, Parma M, Chionna F, Lagona N, Zerbinati N, et al. Sexual function after fractional microablative CO<sub>2</sub> laser in women with vulvovaginal atrophy. *Climacteric*. 2015;18(2):219-25.
21. Berlin AL, Hussain M, Phelps R, Goldberg DJ. A prospective study of fractional nonsequential carbon dioxide laser resurfacing: a clinical and histopathologic evaluation. *Dermatol Surg*. 2009;35(2):222-8.
22. Mulholland RS, Ahn DH, Kreindel M, Paul M. Fractional ablative radio-frequency resurfacing in Asian and Caucasian Skin: a novel method for deep radiofrequency fractional skin rejuvenation. *J Cosm Derm Sci and Applic*. 2012;2:144-50.
23. Maness WL, Rober FW, Clark RE, Cataldo E, Haddad AW. Tissue damage from electrosurgical power output in hamster tongues. *J Prosthet Dent*. 1979;42(4):456-60.
24. Karcher C, Sadick N. Vaginal rejuvenation using energy-based devices. *Int Jour Women's Dermat*. 2016;2(3):85-8.